

ÜBERSICHTSARBEIT

Die degenerative zervikale Spinalkanalstenose

Aktuelle Strategien in Diagnostik und Therapie

Frerk Meyer, Wolfgang Börm, Claudius Thomé

ZUSAMMENFASSUNG

Einleitung: Aufgrund der alternden Bevölkerung steigt die Inzidenz zervikaler Spinalkanalstenosen. Insbesondere bei der zervikalen Myelopathie besteht häufig Unklarheit über die Behandlungsindikationen und -optionen.

Methoden: Um eine Entscheidungshilfe für die Behandlung der Patienten zu geben, führten die Autoren eine selektive Literaturlaufarbeitung unter Berücksichtigung der Leitlinien der Arbeitsgemeinschaft der Wissenschaftlichen Medizinischen Fachgesellschaften durch.

Ergebnisse: Bei der zervikalen Myelopathie handelt es sich um ein klinisches Syndrom, dem eine Dysfunktion des Rückenmarks zugrunde liegt. Die häufigste Ursache stellt eine Kompressionsmyelopathie infolge Spondylose dar. Der Spontanverlauf der Erkrankung ist variabel, bei der Mehrzahl der Patienten muss allerdings mit einer schleichenden klinischen Verschlechterung gerechnet werden. Die operative Therapie kann die Erkrankung zum Stillstand bringen, häufig resultiert sogar eine Verbesserung der neurologischen Defizite.

Diskussion: Insgesamt gibt es kaum evidenzbasierte Daten zur Behandlung der zervikalen Myelopathie. In der Literatur wird die eher frühzeitige operative Therapie empfohlen, wobei die Auswahl des geeigneten Operationsverfahrens weiterhin kontrovers diskutiert wird. Für viele klinische Situationen besteht jedoch inzwischen ein Konsens, welches Verfahren geeignet ist.

Dtsch Arztebl 2008; 105(20): 366–72
DOI: 10.3238/arztebl.2008.0366

Schlüsselwörter: zervikale Spinalstenose, zervikale Myelopathie, chirurgische Therapie, ventrale Dekompression, dorsale Dekompression

Wirbelsäulenleiden zählen zu den häufigsten Beschwerdebildern in der modernen Gesellschaft und werden auf ubiquitäre Degenerationsprozesse insbesondere der Bandscheiben (Diskopathie) oder der angrenzenden Wirbelkörper (Spondylose) zurückgeführt. Mit zunehmendem Alter ist radiologisch ein Großteil der Bevölkerung davon betroffen, die am häufigsten im Bereich der Hals- und Lendenwirbelsäule zu Einengungen des Spinalkanals führen. So wurden bei 26 % eines asymptomatischen, älteren Patientenkollektivs im Kernspintogramm zervikale Affektionen des Rückenmarks gefunden (1). Aufgrund der Entwicklung der Altersstruktur unserer Gesellschaft, der verbesserten perioperativen medizinischen Versorgung und der erhöhten Erwartungshaltung auch der älteren Patienten stellt sich immer häufiger die Frage nach einer operativen Intervention. Entsprechende Erhebungen bestätigen, dass sowohl zervikale als auch lumbale chirurgische Eingriffe häufiger werden. So lag die Operationshäufigkeit an der Halswirbelsäule in den USA bereits im Jahre 2000 bei 55 pro 100 000 Einwohner (2). Somit stellt die zervikale Spinalkanalstenose eine zentrale Erkrankung für Neurochirurgen und Orthopäden sowie ein zunehmend bedeutsames Krankheitsbild für Allgemeinärzte, Internisten, Neurologen und andere Fachärzte dar. Dennoch besteht häufig Unklarheit bezüglich der differenzierten Indikationsstellung zur Operation, zumal evidenzbasierte Entscheidungshilfen für die Behandlung fehlen. Deshalb soll im Folgenden ein Überblick über aktuelle Strategien in Diagnostik und Therapie der degenerativen, zervikalen Spinalkanalstenose gegeben werden.

Methodik

Diese Übersichtsarbeit basiert auf einer umfangreichen selektiven Literaturlaufarbeitung unter Berücksichtigung der Leitlinien der Arbeitsgemeinschaft der Wissenschaftlichen Medizinischen Fachgesellschaften (AWMF).

Pathophysiologie

Der zervikale Spinalkanal bietet normalerweise ausreichend Platz für die neuralen Elemente. Der sagittale Durchmesser des Spinalkanals variiert interindividuell sowie auch abhängig von der Höhe. So ist der erste Halswirbelkörper (HWK 1) circa 21,8 mm hoch, der Anteil des Rückenmarks am Spinalkanal beträgt hier circa 50 %, während er in Höhe HWK 6 etwa 17,8 mm beträgt, wobei das Rückenmark hier circa 75 % des Spinalkanals beansprucht (3). Kongenitale Stenosen sind möglich, in den meisten Fällen handelt es sich allerdings um sekundäre Stenosen aufgrund der fortschreitenden Bandscheiben-

Neurochirurgische Klinik, Evangelisches Krankenhaus Oldenburg: Dr. med. Meyer

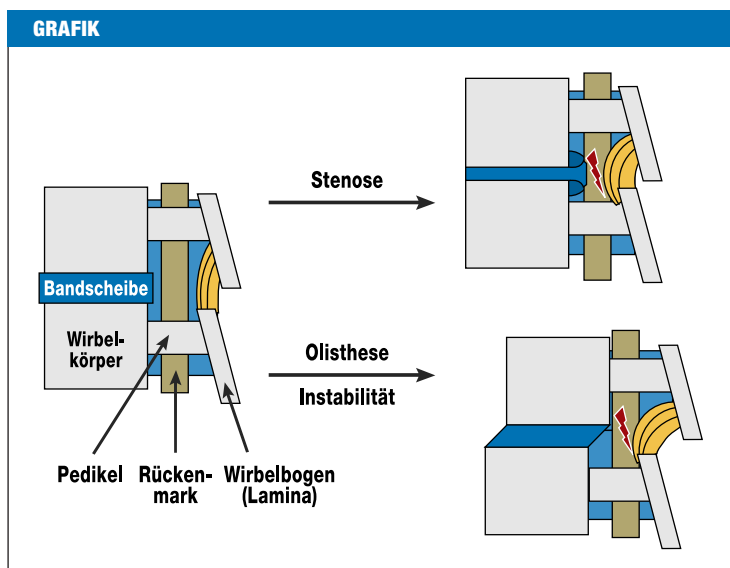
Neurochirurgische Klinik, Evangelische Diakonissenanstalt Flensburg: PD Dr. med. Börm

Neurochirurgische Klinik, Universitätsklinikum Mannheim, Medizinische Fakultät Mannheim der Universität Heidelberg: Prof. Dr. med. Thomé

Sektion Wirbelsäule der Deutschen Gesellschaft für Neurochirurgie: Dr. med. Meyer, PD Dr. med. Börm, Prof. Dr. med. Thomé

degeneration mit Bandscheibenprotrusion und Spondylophytenbildung ventral sowie Verdickung der Ligamenta flava und Hypertrophie der Facetten dorsal (*Grafik*). Dies spiegelt sich auch in der Altersverteilung der zervikalen Myelopathie wider, die ihren Gipfel zwischen dem 50. und 60. Lebensjahr hat (4).

Die strenge Assoziation zwischen einer vorliegenden Spinalstenose und einer auftretenden zervikalen Myelopathie führte zu der Annahme, dass die Stenose der entscheidende pathophysiologische Faktor der Erkrankung ist. Dieses Konzept reicht allerdings nicht aus, um das Spektrum der Erkrankung zu erklären, insbesondere bei einer Myelopathie ohne Stenose. Zusätzlich zur Spinalstenose liegt häufig auch eine Instabilität vor: Die spondylotische Einengung des Spinalkanals resultiert in Ausspannungs- und Scherkräften auf das Rückenmark. Diese pathologischen Faktoren führen zu den diffusen und fokalen axonalen Schäden. Der Durchmesser des Spinalkanals wird in Flexion und Extension geringer, wobei es bei Extension zu einer Auffaltung des Ligamentum flavum kommt, die den Spinalkanal weiter einengt. Ferner wirken sich die Längenänderungen auch auf die Länge des Rückenmarks aus. Die Verkürzung des Rückenmarks in Extension ist beispielsweise mit einer Zunahme des Durchmessers verbunden. Insbesondere bei vorliegender Spinalstenose kann das Rückenmark dann durch die Bewegung zusätzlich geschädigt werden, es wird sozusagen zwischen dem posteroinferioren Ende des einen Wirbelkörpers und der Lamina beziehungsweise dem Ligamentum flavum des kaudal gelegenen Segments in die Kneifzange genommen (*Grafik*). Die genannten Mechanismen führen nicht nur zu einer lokalen Schädigung des Rückenmarks sondern auch zu einer Kompression der das Rückenmark versorgenden



Schematische sagittale Darstellung der degenerativen Veränderungen an der Halswirbelsäule. Durch Bandscheibenprotrusion (blau), Spondylophyten (dunkelblau) und Hypertrophie beziehungsweise Auffaltung des Ligamentum flavum (gelb) kommt es zur Einengung des Spinalkanals mit aufgebrauchtem Liquorraum (blassblau) und Kompression des Rückenmarks (grün). Auch ein Wirbelgleiten (Olisthese) oder eine Instabilität können zu einer Rückenmarkschädigung führen.

Gefäße: Einerseits kann die Arteria spinalis anterior direkt komprimiert werden, andererseits kann die Abflachung des Rückenmarks zu einer Torsion der transversal verlaufenden Sulcus-Gefäße führen. Diese Gefäße versorgen die graue Substanz und die mediale weiße Substanz, die im Krankheitsverlauf typischerweise früh betroffen sind (5).

TABELLE 1

Neurologische Syndrome bei verschiedenen Rückenmarkläsionen (8)

Name des Syndroms	Läsionsort	Resultierendes Syndrom
Transversalsyndrom	Tractus corticospinalis und Tractus spinothalamicus	Gangstörungen und Spastizität der unteren Extremitäten
Motorisches Syndrom	Tractus corticospinalis beziehungsweise Vorderhornzellen	Ausschließlich motorische Störungen, keine sensiblen Defizite
Zentromedulläres Syndrom	Zentrale graue Substanz des Rückenmarks	Schwäche der oberen Extremitäten, untere Extremitäten sind ausgespart; eventuell aufgrund von Hinterhornläsionen schmerzhafte Dysästhesien der Hände
Brown-Sequard-Syndrom	Einseitige Rückenmarkläsion	Ipsilaterale Hemiparese durch Beteiligung des Tractus corticospinalis; kontralaterale Anästhesie/Thermanästhesie unterhalb der Läsionsstelle
Myeloradikulopathie	Kombinierte Läsion der Nervenwurzel und der Vorderhornzellen	Radikuläre Schmerzen kombiniert mit Läsionen der langen Bahnen
Tandemstenose	Kombinierte zervikale und lumbale Spinalstenose	Neurogene Claudicatio spinalis, komplexe Gangstörungen, Mischbild aus Störungen des oberen und unteren Motoneurons
Primäre sensible Defizite	Hinterstränge	Handschuhförmige distale Dysästhesie

Aus: Crandall D: Cervical spondylotic myelopathy. Journal of Neurology 1966; 25: 57–66, mit freundlicher Genehmigung des Journal of Neurosurgery.

TABELLE 2

Diagnostik der zervikalen Myelopathie

notwendig	<ul style="list-style-type: none"> ● Anamnese, neurologischer Status ● MRT der HWS ● Röntgendiagnostik einschließlich Funktionsaufnahmen ● Neurophysiologische Diagnostik: SEP ● Basislabor mit Entzündungswerten
sinnvoll	<ul style="list-style-type: none"> ● Liquordiagnostik ● Restharnbestimmung
im Einzelfall	<ul style="list-style-type: none"> ● Myelografie mit Postmyelo-CT ● erweiterte elektrophysiologische Diagnostik, zum Beispiel MEP

SEP, somatosensibel evozierte Potenziale; MEP, motorisch evozierte Potenziale; MRT, Magnetresonanztomografie; HWS, Halswirbelsäule

Abbildung 1: Sagittales MRT in T2- (links) und T1-Wichtung. In Höhe von HWK 4/5 liegt eine Stenose durch Bandscheibenvorfall und Retrolisthese vor. Als Zeichen der Rückenmarksaffectation ist ein hyperintenses Signal im T2-Bild (Pfeil) zu erkennen. MRT, Magnetresonanztomografie; HWS, Halswirbelsäule

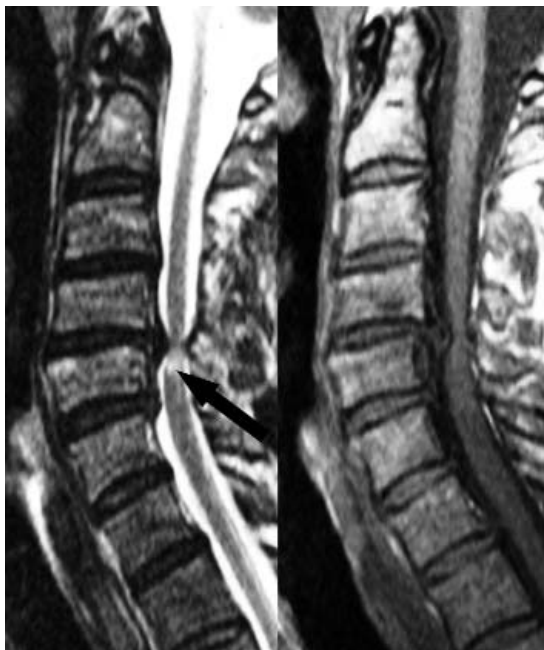
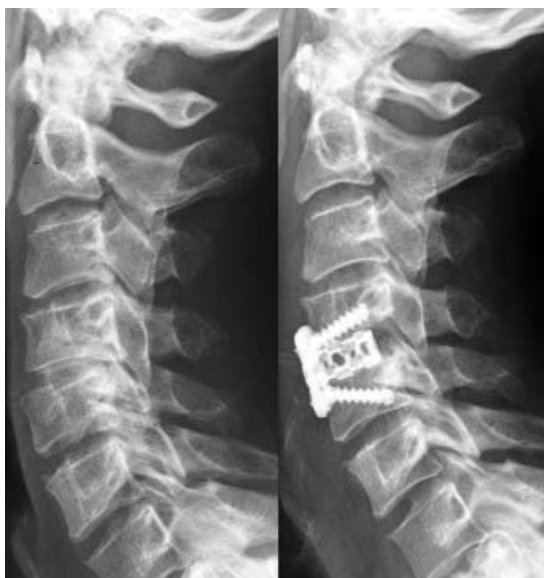
Abbildung 2: Laterale Röntgenaufnahme der HWS vor (links) und nach (rechts) ventraler Operation: Deutlicher als im MRT zeigt sich die Retrolisthese in Höhe von HWK 4/5 mit dorsalem Spondylophyten. Nach interkorporaler Spondylose mit Titrantkörnchen (Cage) und Plattenosteosynthese ist die Retrolisthese korrigiert und der Spondylophyt reseziert. MRT, Magnetresonanztomografie; HWS, Halswirbelsäule



Klinische Symptomatik

Der Spontanverlauf der Erkrankung ist nach wie vor nicht ausreichend untersucht. Dieser ist sehr variabel, wobei auch spontane Remissionen möglich sind. Laut Literatur erleidet die Mehrzahl der Patienten im Laufe der Jahre allerdings eine Verschlechterung der Beschwerden, die rasch auftreten können und dann meist nicht mehr reversibel sind. Bei 75 % der Patienten wurde eine neurologische Verschlechterung in Schüben beobachtet (6). Es gibt Hinweise darauf, dass etwa 5 % aller Patienten mit einer asymptomatischen Rückenmarkskompression pro Jahr symptomatisch werden (7). Akute Verläufe sind ebenfalls bekannt, meistens handelt es sich um Patienten mit einer signifikanten aber asymptomatischen Stenose, die aufgrund eines Bagateltraumas eine akute Rückenmarkskompression mit zum Teil hochgradiger Tetraparese erleiden.

Da es sich bei der Erkrankung um eine symptomatische Rückenmarkskompression handelt, können verschiedene neurologische Syndrome, abhängig vom Läsionsort des Rückenmarks resultieren (Tabelle 1) (8).

Die Symptome treten schleichend auf, der Zeitraum vom Beginn der Erkrankung bis zur ersten Behandlung beträgt wegen fehlender Schmerzen oft Jahre. Frühe Symptome sind meist abnorme Sensationen der Hände, Gangstörungen – insbesondere bei Dunkelheit – sowie Ungeschicklichkeit der Hände bei feinmotorischen Tätigkeiten. Schreibstörungen treten im fortgeschrittenen Stadium auf, schließlich ist die Greiffunktion der Hände ganz erloschen. Eine Spastik, ferner auch gesteigerte Muskeleigenreflexe und Pyramidenbahnzeichen sind charakteristisch für die Erkrankung, während Muskelfaszikulationen als nicht typisch gelten. Die Sensibilitätsstörungen sind meist nicht dermatombezogen. Das bekannte „Lhermitte-Zeichen“ tritt nur inkonstant auf. Es wird von den Patienten als plötzlicher generalisierter Stromschlag in die Arme und den Rumpf, insbesondere bei Inkliniation des Kopfes beschrieben.

Diagnostik

Die „zervikale Myelopathie“ ist eine klinische Diagnose. Die apparativen Zusatzuntersuchungen zielen auf eine Abklärung der Krankheitsursache hin. Bei stenosebedingter Rückenmarkskompression ist eine operative Therapie möglich. Zur Feststellung einer Operationsindikation und zur Differenzialdiagnostik ist daher eine gute Korrelation von Anamnese, neurologischen Befunden und neuro-radiologischer beziehungsweise elektrophysiologischer Diagnostik unabdingbar (Tabelle 2). Nicht selten werden Patienten mit zervikaler Myelopathie erst nach langer Krankheitsdauer und mit bereits erfolgten Operationen wegen Karpaltunnelsyndrom, auch mit der Verdachtsdiagnose einer Enzephalomyelitis disseminata, vorgestellt. Die Magnetresonanztomografie (MRT) ist die Methode der Wahl, um einerseits die Stenose, andererseits aber auch eventuelle Schäden des Rückenmarks nachzuweisen (Abbildung 1). Ferner können differenzialdiagnostisch wichtige Erkrankungen, wie zum Beispiel spinale Tumoren ausgeschlossen werden. Eine Myelonveränderung kann oft im T2-gewichteten kernspintomografischen Bild, das Flüssigkeit hyperintens erscheinen lässt, als Signalan-

hebung nachgewiesen werden, wobei es sich um ein eher unspezifisches Zeichen handelt, das beispielsweise einem Ödem, einer Entzündung oder auch einer Myelomalazie entsprechen kann.

Die konventionelle Röntgendiagnostik spielt eher eine untergeordnete Rolle, sinnvoll sind allerdings Funktionsaufnahmen, die das Ausmaß einer eventuellen Instabilität darstellen (*Abbildung 2*). Die Computertomografie (CT) der HWS muss als Ergänzungsuntersuchung zur MRT gesehen werden, wenn die Frage eventueller knöcherner Veränderungen beantwortet werden soll. Die konventionelle Myelografie als invasive Untersuchung ist nur noch in Ausnahmefällen sinnvoll. Es sollte dann eine Kombination mit der CT erfolgen in Form einer postmyelografischen Computertomografie. Die Spezifität dieser Untersuchung zur Differenzierung knöcherner Raumforderungen und Weichteilläsionen ist höher als die der MRT (9).

Elektrophysiologische Untersuchungen sind einerseits zur Verlaufskontrolle, andererseits zur segmentalen Eingrenzung sinnvoll. Hier sind primär die sensibel aber auch die motorisch evozierten Potenziale zu erwähnen. Im zeitlichen Verlauf wird man bei zunehmender Kompression des Rückenmarks zunächst eine Verzögerung der sensibel, dann eine Verzögerung der motorisch evozierten Potenziale und schließlich Signalveränderungen im T2-Bild der MRT beobachten (10). Während bei klarer Myelopathiesymptomatik der elektrophysiologischen Diagnostik wenig Bedeutung zukommt, kann sie bei Patienten mit eindeutigem Stenosebefund in der Bildgebung aber geringer klinischer Symptomatik die Operationsindikation bestätigen oder auch relativieren. Eine Liquordiagnostik sollte im Zweifelsfall durchgeführt werden, um entzündliche Erkrankungen auszuschließen.

Therapie

Das Grundproblem für die Entscheidung, ob eine operative oder konservative Therapie sinnvoll ist, liegt im Fehlen verlässlicher Parameter, die für die Prognose der zervikalen Myelopathie relevant sind (11). Die einzige randomisierte Vergleichstudie (Evidenzklasse II) bestätigte zwar eine deutlichere Verbesserung der zervikalen Myelopathie insbesondere früh nach Operation, allerdings verlor sich dieser Vorteil im Verlauf, während andere Parameter keinen Unterschied zwischen den Gruppen zeigten (12). Eine Kohortenstudie (Evidenzklasse III) konnte keinen Unterschied zwischen operativer und konservativer Therapie nachweisen (13). Dementsprechend fehlen suffiziente prospektiv randomisierte Studien, die den Vorteil oder auch den Nachteil der operativen Therapie eindeutig belegen, bis heute. Ein Überblick über die Therapiemöglichkeiten ist *Tabelle 3* zu entnehmen.

Da es bei einer milden zervikalen Myelopathie rasch zu persistierenden Verschlechterungen kommen kann, wird in solchen Fällen die Operation favorisiert. Ältere Patienten mit einer milden Myelopathie, einem relativ weiten Spinalkanal und normalen sensibel evozierten Potenzialen hingegen können durchaus konservativ behandelt und engmaschig klinisch kontrolliert werden (13, 14).

Die Resultate jüngerer Studien zeigen, dass die verschiedenen operativen Verfahren geeignet sind, die Pro-

TABELLE 3	
Therapiemöglichkeiten der zervikalen Myelopathie	
Konservativer Ansatz	
	<ul style="list-style-type: none"> ● Immobilisation mit HWS-Krawatte ● Medikamentös: <ul style="list-style-type: none"> – nicht steroidale Antiphlogistika – Muskelrelaxanzien ● Intermittierende Bettruhe ● Traktionsbehandlung (Längsdehnung der HWS) ● Zervikothorakal stabilisierende Maßnahmen <ul style="list-style-type: none"> – Stärkung der Nackenmuskulatur – Stärkung der Muskulatur des oberen Quadranten – Stärkung der Skapula ● Vermeidung von Aktivitäten, die die HWS belasten
Operativer Ansatz	
Ventrale Verfahren	<ul style="list-style-type: none"> ● Interkorporale Spondylodese (Diskektomie + Cage +/- Plattenosteosynthese) ● Korporektomie + Plattenosteosynthese ● mobilitäts-erhaltende Verfahren (Bandscheibenprothese)
Dorsale Verfahren	<ul style="list-style-type: none"> ● Laminektomie ● Laminektomie mit Fusion ● Laminoplastie
Kombinierte Verfahren	<ul style="list-style-type: none"> ● Kombination einer ventralen Fusion mit einer Laminoplastie oder auch Laminektomie ohne beziehungsweise mit Stabilisation dorsal

gression einer Myelopathie zu verhindern und bei einem Großteil der Patienten zu einer Besserung der neurologischen Defizite führen. Mit einer teilweisen Rückbildung der Beschwerden kann bei bis zu 90 % der Patienten gerechnet werden (6). Die besten operativen Resultate sind dann zu erwarten, wenn innerhalb von 6 bis 12 Monaten nach dem Einsetzen von milden Symptomen operiert wird und die transversale Fläche des Spinalkanals > 40 mm² beträgt (15, 16). Die neurologische Erholung ist am deutlichsten innerhalb der ersten 3 Monate nach einer Operation zu beobachten. Zumeist wird eine zervikale Myelopathie mit einer Einteilung der Japanischen Gesellschaft für Orthopädie, der JOA-Skala, quantifiziert, die von 0 (maximale Beinrächigung) bis 17 (normal) reicht (*Kasten*) (17). Wada et al. berichten über eine eindrucksvolle Verbesserung des JOA-Werts von 7,9 präoperativ auf 13,9 fünf Jahre postoperativ. Eine Verschlechterung wurde von dieser Arbeitsgruppe bei 4 % der operierten Patienten beschrieben (18). Ähnliche Ergebnisse werden auch von anderen Autoren angegeben (19). Mit schlechten Resultaten hingegen muss man bei Patienten mit einer weit fortgeschrittenen Myelopathie rechnen. Einschränkend sei betont, dass die verfügbaren Daten in offenen Beobachtungsstudien erhoben worden sind, jeweils auf kleinen Stichproben beruhen und auch Ergebnisse anderer Arbeitsgruppen vorliegen, die die recht positiven genannten Ergebnisse nicht bestätigen (11).

Besonders erwähnt sei, dass das Risiko, einen irreparablen Rückenmarksschaden durch einen Bagatellunfall zu erleiden, insbesondere bei Patienten mit einer zervikalen Spinalstenose und Klippel-Feil-Syndrom, erhöht ist (20).

KASTEN

Schweregrad der zervikalen Myelopathie anhand der Einteilung der japanischen Gesellschaft für Orthopädie (JOA-Skala) adaptiert für europäische Verhältnisse (17)

	Punkte
<ul style="list-style-type: none"> ● Ia: Funktion der oberen Extremitäten 	
unfähig, selbst mit Löffel und Gabel zu essen; unfähig, selbst große Knöpfe zu knöpfen	0
fähig, sich selbst mit Löffel und Gabel zu ernähren, jedoch ungeschickt	1
Schreiben möglich, wenngleich sehr ungeschickt; große Knöpfe können geknöpft werden	2
Schreiben etwas eingeschränkt, aber möglich; Manschettenknöpfe können geknöpft werden	3
normal	4
<ul style="list-style-type: none"> ● Ib: Schulter und Oberarm (Beurteilung des Kraftgrades [1–5] des M. deltoideus oder M. biceps brachii [der schwächere Muskel ist zu werten]) 	
> Kraftgrad 3	–2
Kraftgrad 3	–1
Kraftgrad 4	–0,5
Kraftgrad 5	0
<ul style="list-style-type: none"> ● II Funktion der unteren Extremitäten 	
nicht in der Lage, aufzustehen und zu gehen	0
fähig aufzustehen, jedoch nicht zu gehen	0,5
unfähig, selbst auf ebenem Untergrund ohne Gehhilfe zu gehen	1
fähig, ohne Unterstützung zu gehen, bei jedoch unsicherem Gangbild	1,5
fähig, auf ebenem Untergrund frei zu gehen; Treppensteigen nur mit Unterstützung	2
Treppangehen ohne Unterstützung, Treppabgehen nur mit Unterstützung	2,5
rasches Gehen möglich, jedoch etwas unsicheres Gangbild	3
normal	4
<ul style="list-style-type: none"> ● III Sensibilität 	
obere Extremität	
vollständiger Verlust der Berührungs- und Schmerzempfindung	0
bis 50 % Sensibilitätsminderung und/oder erhebliche Schmerzen oder Taubheit	0,5
bis 40 % Sensibilitätsminderung und/oder mäßige Schmerzen oder Taubheit	1
Taubheitsgefühl ohne sensibles Defizit	1,5
normal	2
Stamm	
vollständiger Verlust der Berührungs- und Schmerzempfindung	0
bis 50 % Sensibilitätsminderung und/oder erhebliche Schmerzen oder Taubheit	0,5
bis 40 % Sensibilitätsminderung und/oder mäßige Schmerzen oder Taubheit	1
Taubheitsgefühl ohne sensibles Defizit	1,5
normal	2
untere Extremität	
vollständiger Verlust der Berührungs- und Schmerzempfindung	0
bis 50 % Sensibilitätsminderung und/oder erhebliche Schmerzen oder Taubheit	0,5
bis 40 % Sensibilitätsminderung und/oder mäßige Schmerzen oder Taubheit	1
Taubheitsgefühl ohne sensibles Defizit	1,5
normal	2
<ul style="list-style-type: none"> ● IV Blasenfunktion 	
komplette Retention und/oder Inkontinenz	0
Gefühl der unvollständigen Blasenentleerung und/oder Nachtröpfeln und/oder spärlicher Urinstrahl und/oder nur teilweise erhaltene Kontinenz	1
verzögerte Blasenentleerung und/oder Pollakisurie	2
normal	3

Operative Techniken

Das Ziel einer operativen Therapie ist die Dekompression des Rückenmarks sowie die Neutralisation einer eventuell vorhandenen Instabilität. Um die Dekompression zu erreichen, müssen die in der *Grafik* schematisch dargestellten raumfordernden Strukturen entfernt werden. Dies ist prinzipiell entweder von ventral durch Resektion der Bandscheibenprotrusion und Abtragen der Spondylophyten oder von dorsal mit Entfernung der Ligamenta flava oder einer Facettenhypertrophie möglich. Eine Instabilität oder Spondylolisthese erfordert eine stabilisierende Maßnahme, unter Umständen mit einer Osteosynthese. Daher ist bei der Auswahl des geeigneten Operationsverfahrens die Pathophysiologie zu berücksichtigen. Die Entscheidung, ob von dorsal oder ventral dekomprimiert wird, ist von zahlreichen Faktoren abhängig: der Zahl der betroffenen Segmente, der Neutralstellung der Halswirbelsäule, dem Ausmaß der begleitenden Nackenschmerzen sowie der Sicherheit des Chirurgen bei der Anwendung der verschiedenen Techniken (21). Vergleichsstudien zwischen der ventralen Korporektomie und der dorsalen Laminoplastie liegen vor. Diese zeigen prinzipiell gleichwertige Langzeitergebnisse, wobei die ventralen Verfahren initial eine höhere Morbidität aufweisen und die Laminoplastie die höhere Rate an Nackenschmerzen aufweist (18). Eine Übersicht über die Kriterien zur Auswahl eines bestimmten Operationsverfahrens bietet *Tabelle 4*.

Ventrale Verfahren

Generell wird ein ventrales Verfahren empfohlen, wenn es sich um eine mono- oder bisegmentale Pathologie handelt, bei der überwiegend eine ventrale Raumforderung durch Osteophyten oder Bandscheibengewebe vorliegt. Durch Ausräumung der Bandscheibe über einen anterolateralen Zugang gelangt der Chirurg über den Zwischenwirbelraum zum Spinalkanal beziehungsweise lateral zu den Neuroforamina. Je nach Pathologie können weiche Bandscheibenvorfälle entfernt oder knöcherne Osteophyten mit Hochgeschwindigkeitsfräsen abgetragen werden. Der traditionell als Platzhalter im Zwischenwirbelraum verwandte autologe Knochen vom Beckenkamm ist inzwischen weitgehend von Körbchen aus Titan oder Kunststoff verdrängt (22). Ein Nachteil der ventralen Verfahren ist, dass bei einem ohnehin schon sehr engen Spinalkanal unter Umständen langstreckige ventrale Osteophyten abgetragen werden müssen, was zu einer intraoperativen Myelonschädigung führen kann. In diesen Fällen bietet sich die Korporektomie mit anschließender Fusion an. Hierbei werden die mittigen Anteile eines Wirbelkörpers auf der Breite des Spinalkanals zusätzlich zu den angrenzenden Bandscheiben entfernt und anschließend durch Implantation eines Knochenspans beziehungsweise eines Körbchens ersetzt. Ein weiterer Nachteil ist, dass das Risiko eines Fusionsversagens ungeachtet der Verwendung von Plattenosteosynthesen mit der Zahl der zu versorgenden Segmente erheblich ansteigt. Auch hier kann letztlich mit der Korporektomie die Fusionsrate erhöht werden. Der unstrittige Vorteil der ventralen Verfahren ist, dass eine bestehende Kyphose reduziert beziehungsweise bei einigen Patienten vollständig korrigiert werden kann, was mit al-

TABELLE 4

Auswahlkriterien für ein bestimmtes Operationsverfahren

Wie ist das sagittale Profil der HWS?	<ul style="list-style-type: none"> ● Fixierte/schwere Kyphose (> 10°): ventral oder dorsoventral ● Normales Profil, längerstreckige Stenose: eher dorsal
Besteht eine Instabilität?	<ul style="list-style-type: none"> ● Falls ja, verbieten sich „non fusion“-Verfahren, wie zum Beispiel die Bandscheibenprothese
Wie ist die Knochenqualität?	<ul style="list-style-type: none"> ● Bei schwerer Osteoporose und längerstreckiger Stenose: eher von dorsal
Wie viele Höhen sind betroffen?	<ul style="list-style-type: none"> ● Mono- oder bisegmental: eher von ventral, ● Multisegmental: eher von dorsal
Um was für eine Stenose handelt es sich?	<ul style="list-style-type: none"> ● Kongenital enger Spinalkanal: eher von dorsal ● Überwiegend ventrale Raumforderung: eher von ventral

Aus: Fukui K et al.: Pathomechanism, pathogenesis, and results of treatment in cervical spondylotic myelopathy caused by dynamic canal stenosis. Spine 1990; 15: 1149, mit freundlicher Genehmigung von Lippincott, Williams & Wilkins.

leinig dorsalen Verfahren kaum möglich ist. In Fällen, bei denen mehr als drei Segmente mit zusätzlicher kyphotischer Knickbildung behandelt werden müssen, wendet man kombinierte dorsale und ventrale Verfahren an, die zu einer relativ hohen Fusionsrate führen, allerdings auch aufgrund des hohen operativen Aufwands eine erhöhte Morbidität aufweisen (23).

In jüngster Zeit werden monosegmentale Pathologien auch mit Bandscheibenprothesen therapiert, um das mögliche Problem einer Anschlussinstabilität oder -degeneration zu umgehen. Hierzu ist anzumerken, dass der postulierte Vorteil des Verfahrens, insbesondere die Vermeidung der Probleme in Anschlusssegmenten („adjacent-level-disease“) nicht erwiesen ist. Zudem herrscht Unklarheit bezüglich der Indikationsstellung bei zervikalen Bandscheibenprothesen. Während Instabilität, kyphotische Deformitäten und eine ausgeprägte Segmentdegeneration als Kontraindikationen gelten, werden die Indikationen noch kontrovers diskutiert. Unter der Vorstellung, dass durch eine Prothese eventuelle dynamische Faktoren nicht neutralisiert werden, favorisieren manche Autoren eine enge Indikationsstellung (24). Andere hingegen propagieren eine Prothesenimplantation auch bei zervikaler Myelopathie und osteophytärer Spinalkanalstenose (25).

Dorsale Verfahren

Das Prinzip aller dorsalen Verfahren ist eine indirekte Entlastung des Rückenmarks. Das Rückenmark weicht nach einem solchen Eingriff nach dorsal aus, sodass ventrale Raumforderungen indirekt therapiert werden können. Zu beachten ist allerdings, dass die dorsale Entlastung langstreckig erfolgen muss, ansonsten tritt dieser Effekt nicht auf. Die Anwendung eines dorsalen Verfahrens setzt deshalb voraus, dass keine fixierte kyphotische Fehlstellung vorliegt, da diese nicht oder nur unzureichend von dorsal korrigiert werden kann, sodass das Rückenmark

dann nicht entsprechend ausweichen kann. Reine Laminektomien ohne zusätzliche Stabilisierung werden inzwischen sehr kritisch betrachtet, da die Gefahr einer postoperativen kyphotischen Fehlstellung, einer sogenannten Schwanenhalsdeformität, relativ hoch ist. Diese Komplikation kann wirksam mittels zusätzlicher Stabilisierung mit einem Fixateur-interne-System verhindert werden.

Insbesondere im ostasiatischen Sprachraum wird verstärkt die sogenannte Laminoplastie angewendet, bei der die Bögen nicht reseziert, sondern im Prinzip gespalten und auseinandergedrängt werden. Dadurch wird der Spinalkanal erweitert und die einzelnen Bewegungssegmente bleiben dabei prinzipiell erhalten. Die Gefahr einer kyphotischen Fehlstellung ist dadurch reduziert, das Verfahren zeigt allerdings eine deutlich erhöhte Rate von anschließenden Nackenschmerzen, ferner kommt es trotz Erhaltung der Bewegungssegmente meist zu einer Einschränkung der Beweglichkeit der Halswirbelsäule.

Interessenkonflikt

Die Autoren erklären, dass kein Interessenkonflikt im Sinne der Richtlinien des International Committee of Medical Journal Editors besteht.

Manuskriptdaten

eingereicht: 24. 5. 2007, revidierte Fassung angenommen: 8. 1. 2008

LITERATUR

1. Teresi LM, Lufkin RB, Reicher MA, Moffit BJ, Vinuela FV, Wilson GM et al.: Asymptomatic degenerative disc disease and spondylosis of the cervical spine: MR imaging. *Radiology* 1987; 164: 83–8.
2. Patil PG, Turner DA, Pietrobon R: National trends in surgical procedures for degenerative cervical spine disease: 1990–2000. *Neurosurgery* 2005; 57: 753–8.
3. Lang J: Funktionelle Anatomie der Halswirbelsäule und des benachbarten Nervensystems. In: Hohmann D, Kügelgen B, Liebig K, Schirmer M (Hrsg.): *Neuroorthopädie* Band 1. Berlin, Heidelberg, New York, Tokyo: Springer 1983; 1–118.
4. Chiles BW, Leonard MA, Choudhri HF, Cooper PR: Cervical spondylotic myelopathy: patterns of neurological deficit and recovery after anterior cervical decompression. *Neurosurgery* 1999; 44: 762–9.
5. White AA, Panjabi MM: Biomechanical considerations in the surgical management of cervical spondylotic myelopathy. *Spine* 1988; 13: 856–60.
6. Edwards CC, Riew KD, Anderson PA, Hilibrand AS, Vaccaro AF: Cervical myelopathy. Current diagnostic and treatment strategies. *Spine J* 2003; 3: 68–81.
7. Bednarik J, Kadanka Z, Dusek L, Novotny O, Surelova D, Urbaneck I et al.: Presymptomatic spondylotic cervical cord compression. *Spine* 2004; 29: 2260–9.
8. Crandall PH, Batzdorf U: Cervical spondylotic myelopathy. *J Neurosurg* 1966; 25: 57–66.
9. Baron EM, Young WF: Cervical spondylotic myelopathy: a brief review of its pathophysiology, clinical course, and diagnosis. *Neurosurgery* 2007; 60: 35–41.
10. Kanchiku T, Taguchi T, Kaneko K, Fuchigami Y, Yonemura H, Kawai S: A correlation between magnetic resonance imaging and electrophysiological findings in cervical spondylotic myelopathy. *Spine* 2001; 26: 294–9.
11. Kadanka Z, Mares M, Bednarik J, Smrcka V, Krbec M, Stejskal L et al.: Approaches to spondylotic cervical myelopathy: conservative versus surgical results in a 3-year follow-up study. *Spine* 2002; 27: 2205–10.
12. Sampath P, Bendebba M, Davis JD, Ducker TB: Outcome of patients treated for cervical myelopathy. A prospective, multicenter study with independent clinical review. *Spine* 2000; 25: 670–6.
13. Kadanka Z, Mares M, Bednarik J, Smrcka V, Krbec M, Chaloupka R et al.: Predictive factors for mild forms of spondylotic cervical myelopathy treated conservatively or surgically. *Eur J Neurol* 2005; 12: 16–24.

14. Mazanec D, Reddy A: Medical management of cervical spondylosis. *Neurosurgery* 2007; 60: 43–50.
15. Lesoin F, Bouasakao N, Clarisse J, Rousseaux M, Jomin M: Results of surgical treatment of radiculomyelopathy caused by cervical arthrosis based on 1000 operations. *Surg Neurol* 1985; 23: 350–5.
16. Kadanka Z, Mares M, Bednarik J, Smrcka V, Krbec M, Chaloupka R et al.: Predictive factors for spondylotic cervical myelopathy treated conservatively or surgically. *Eur J Neurol* 2005; 12: 55–63.
17. Fukui K, Kataoka O, Sho T, Sumi M: Pathomechanism, pathogenesis, and results of treatment in cervical spondylotic myelopathy caused by dynamic canal stenosis. *Spine* 1990; 15: 1148–52.
18. Wada E, Suzuki S, Kanazawa A, Matsuoka T, Miyamoto S, Yonenobu K: Subtotal corpectomy versus laminoplasty for multilevel cervical spondylotic myelopathy: a long-term follow-up study over 10 years. *Spine* 2001; 26: 1443–7.
19. Sevki K, Mehmet T, Ufuk T, Azmi H, Mercan S, Erkal B: Results of surgical treatment for degenerative cervical myelopathy: anterior cervical corpectomy and stabilization. *Spine* 2004; 29: 2493–500.
20. Bailes JE: Experience with cervical stenosis and temporary paralysis in athletes. *J Neurosurg Spine* 2005; 2: 11–6.
21. Witwer BP, Trost GR: Cervical spondylosis: ventral or dorsal surgery. *Neurosurgery* 2007; 60: 130–6.
22. Thome C, Leheta O, Krauss JK, Zevgaridis D: A prospective randomized comparison of rectangular titanium cage fusion and iliac crest autograft fusion in patients undergoing anterior cervical discectomy. *J Neurosurg Spine* 2006; 4: 1–9.
23. Douglas AF, Cooper PR: Cervical corpectomy and strut grafting. *Neurosurgery* 2007; 60: 137–42.
24. Nabhan A, Ahlhelm F, Shariat K et al.: The ProDisc-C prosthesis: clinical and radiological experience 1 year after surgery. *Spine* 2007; 32: 1935–41.
25. Mummaneni PV, Burkus JK, Haid RW, Traynelis VC, Zdeblick TA: Clinical and radiographic analysis of cervical disc arthroplasty compared with allograft fusion: a randomized controlled clinical trial. *J Neurosurg Spine* 2007; 6: 198–209.

Anschrift für die Verfasser

Prof. Dr. med. Claudius Thomé
 Neurochirurgische Klinik, Universitätsklinikum Mannheim
 Medizinische Fakultät Mannheim der Universität Heidelberg
 Theodor-Kutzer-Ufer 1–3, 68167 Mannheim
 E-Mail: claudius.thome@nch.ma.uni-heidelberg.de

SUMMARY

Degenerative Cervical Spinal Stenosis – Current Strategies in Diagnosis and Treatment

Introduction: Cervical spinal stenosis has become more common because of the aging of the population. There remains much uncertainty about the options for surgical treatment and their indications, particularly in cases of cervical myelopathy. **Methods:** In order to provide guidance in clinical decision-making, the authors selectively reviewed the literature, according to the guidelines of the Association of Scientific Medical Societies in Germany. **Results:** Cervical myelopathy is a clinical syndrome due to dysfunction of the spinal cord. Its most common cause is spinal cord compression by spondylosis at one or more levels. Its spontaneous clinical course is variable; most patients undergo a slow functional deterioration. Surgical treatment reliably arrests the progression of myelopathy and often even improves the neurological deficits. **Discussion:** The available scientific data are too sparse to enable evidence-based treatment of cervical myelopathy. Early surgical intervention is often recommended in the literature. Controversy remains regarding the choice of the appropriate surgical procedure, but there is consensus on the suitable options for many specific clinical situations.

Dtsch Arztebl 2008; 105(20): 366–72
 DOI: 10.3238/arztebl.2008.0366

Key words: cervical spinal stenosis, cervical myelopathy, surgical treatment, anterior decompression, posterior decompression



The English version of this article is available online:
www.aerzteblatt-international.de